



## Protective effect of lactic acid postbiotic mixture on liver tissue infected with *Salmonella typhimurium* in male Wistar rats

Zahra Keshtmand<sup>1\*</sup>, Leila Rad<sup>1</sup>

<sup>1</sup> Department of Biology, Central Tehran Branch, Islamic Azad University, Tehran, Iran.

Received Date: 2025.01.14 Accepted Date: 2025.02.07

### Abstract

The aim of this study was to investigate the protective effect of a postbiotic mixture (*Lactobacillus plantarum*, *Lactobacillus paracasei*, and *Lactobacillus brevis*) on the liver tissue of rats infected with *Salmonella typhimurium*. In this experimental study, 21 male Wistar rats were divided into three groups including control group, infected with *Salmonella Typhimurium* CFU/ml ( $10^8$ ) and infected model + postbiotic recipient ( $10^9$  CFU/ml). Infection induction and postbiotic receipt were performed by gavage method. After the treatment period and dissection of the rats, liver tissue was extracted for histological examination in different groups. Then, different stages of tissue preparation were performed and histopathological sections were prepared with hematoxylin-eosin staining. Liver tissue of different groups was examined qualitatively and based on the severity of damage. The results showed that significant changes in tissue damage were observed in the groups infected with bacteria compared to the control. But these changes in the group treated with the postbiotic mixture, including the number of inflammatory cells, vacuolation, necrosis, hemorrhage, changes in the sinusoidal space, and liver lobule, were shown to be significant. Based on the results obtained, the postbiotic mixture (*Lactobacillus plantarum*, *Lactobacillus paracasei*, and *Lactobacillus brevis*) showed an ameliorating effect on induced lesions in the liver tissue of rat infected with the bacteria. Therefore, it can probably be used as a protective and therapeutic strategy.

**Keywords:** postbiotic, liver, *Salmonella typhimurium*, rat

\*zkeshtmand2001@gmail.com

## EXTENDED ABSTRACT

**Introduction:** *Salmonella Typhimurium* is one of the common species of the genus *Salmonella* that causes various infections in humans and animals. One of the organs that this bacterium attacks after causing septicemia is the liver, which produces paratyphoid nodules in the liver, therefore humans have always been trying to prevent and treat salmonellosis. Given that the use of antibiotics also has its own limitations, the use of natural compounds or antioxidant properties has been considered. Today, with the increasing progress of the world and the greater awareness of people, most food products are moving in a direction that, in addition to nutritional value, also plays a role in a person's health. Functional compounds are among the recent advances of human society that play a special role in human health. Various factors such as the importance of prevention over treatment, high medical costs, consumers' desire to consume diverse foods with health-giving properties, and ultimately improving the quality of life are among the important reasons for the growing demand for useful compounds with therapeutic properties. In recent decades, much attention has been paid to bioactive compounds such as postbiotics. These compounds are closely related to the beneficial intestinal microbiota and promote host health, and by stimulating the activity and selective growth of beneficial gastrointestinal microbiota, they improve the health of consumers. Postbiotics are inactivated microbial cells (cell bodies), cell fractions (teichoic acid, peptidoglycan-derived mucopeptides, cell surface proteins, endo- and exopolysaccharides), as well as cell metabolites (short-chain fatty acids, enzymes, bacteriocins, and organic acids) that are secreted when microbial cells are alive or released into the host intestinal environment after their decomposition, and if ingested in sufficient amounts, they exert health-promoting effects on the host. The aim of this study was to investigate the protective effect of a postbiotic mixture (*Lactobacillus plantarum*, *Lactobacillus paracasei*, and *Lactobacillus brevis*) on the liver tissue of rats infected with *Salmonella typhimurium*.

**Material and methods:** In this experimental study, 21 male Wistar rats were obtained from the Pasteur Institute of Iran and kept in the animal house for one week before the start of the experiments, in order to adapt to the laboratory environment under standard conditions, a period of 12 hours of light and 12 hours of darkness (natural cycle) at a temperature of  $23 \pm 2$  °C, with adequate access to water and appropriate food. All experiments were conducted in accordance with the ethical guidelines (ethics code IR.IAU.CTB.REC.1402.042) approved by the Faculty of Basic Sciences, Islamic Azad University, Central Tehran Branch. The animals were divided into three groups including control group, infected with *Salmonella Typhimurium* CFU/ml ( $10^8$ ) and infected model + postbiotic recipient ( $10^9$  CFU/ml). Infection induction and postbiotic administration were performed by gavage. After the treatment period and dissection of the rats, liver tissue was extracted for histological examination in different groups. Then, different stages of liver tissue preparation, preparation of 5-micron thick sections were performed and histopathological sections were prepared with hematoxylin-eosin staining. The samples were examined qualitatively and based on the severity of the injury. The condition without injury was considered as -, mild injury +, moderate injury ++, and severe injury +++.

**Results:** According to the results, significant changes in tissue damage were observed in the bacterially infected groups compared to the control group. However, this relative improvement was significant in the postbiotic mixture treated group, including the number of inflammatory cells, vacuolation, necrosis, hemorrhage, changes in sinusoidal space, and liver lobule.

**Discussion:** In bacterial infections, due to the excessive production and accumulation of free oxygen species (ROS), the destruction of biological molecules such as DNA, lipids, and proteins, body tissues undergo oxidative stress, and the enzymatic and non-enzymatic defense systems that trap free radicals are weakened, and lipid oxidation increases in host cells, which ultimately causes tissue destruction and later organ failure. Based on the results of studies on the ability of postbiotics to maintain host health, the presence of compounds with strong antioxidant properties against pathogenic agents can be achieved through the ability to enhance adhesion and colonization, prevent invasion of other tissues, inhibit biofilm formation, and also in the intestinal environment, postbiotics derived from lactic acid bacteria communicate with epithelial cells and the immune system, stimulate and activate innate immunity, and subsequently launch a defensive response in the host. Simultaneously with the

consumption of postbiotic products, these compounds interact with the host eukaryotic cells and, by modulating the function of the immune system and activating the relevant signaling pathways, they establish homeostasis in the digestive tract. Finally, by providing a fertile substrate, they create conditions for the growth of probiotic cells and play a role in the treatment and prevention of many diseases, including bacterial infectious agents. Based on the results obtained, the postbiotic mixture (*Lactobacillus plantarum*, *Lactobacillus paracasei*, and *Lactobacillus brevis*) showed an ameliorating effect on induced damage in the liver tissue of rats infected with *Salmonella typhimurium*. Therefore, it can probably be used as a protective and therapeutic strategy.



## اثر حفاظتی مخلوط پست بیوتیک لاکتیک بر بافت کبد آلوده به باکتری سالمونلا تیفی موریوم در موش های صحرائی نر نژاد ویستار

زهرا کشتمند\*<sup>۱</sup>، لیلا راد<sup>۱</sup>

<sup>۱</sup> گروه زیست شناسی، واحد تهران مرکزی، دانشگاه آزاد اسلامی، تهران، ایران

تاریخ دریافت: ۱۴۰۳/۱۰/۲۵ تاریخ پذیرش: ۱۴۰۳/۱۱/۱۹

### چکیده

هدف از این پژوهش بررسی تاثیر حفاظتی مخلوط پست بیوتیک (لاکتوباسیلوس پلانتاروم، لاکتوباسیلوس پاراکازئی و لاکتوباسیلوس برویس) بر بافت کبد موش های صحرائی آلوده به باکتری سالمونلا تیفی موریوم می باشد. در این مطالعه تجربی ۲۱ موش صحرائی نر نژاد ویستار، در سه گروه شامل گروه کنترل، آلوده به سالمونلا تیفی موریوم ( $10^9 CFU/ml$ ) و مدل آلوده + دریافت کننده پست بیوتیک ( $10^9 CFU/ml$ ) تقسیم بندی شدند. القا آلودگی و دریافت پست بیوتیک روش گاوآژ انجام شد. بعد از دوره تیمار و تشریح موش های صحرائی، بافت کبد جهت بررسی هیستولوژی در گروه های مختلف استخراج شد. سپس مراحل مختلف آماده سازی بافت انجام و مقاطع هیستوپاتولوژیک با رنگ -آمیزی هماتوکسیلین-ئوزین تهیه گردید. بافت کبد گروه های مختلف به صورت کیفی و براساس شدت آسیب مورد بررسی قرار گرفت. نتایج حاصل، در گروه های آلوده با باکتری تغییرات معنادار آسیب بافتی در مقایسه با کنترل قابل مشاهده است. اما این تغییرات در گروه تیمار شده با مخلوط پست بیوتیک از جمله، تعداد سلول های التهابی، واکوئله شدن، نکروزی شدن، خونریزی، تغییر در فضای سینوزوئیدی، لوبول کبدی معنا دار نشان داده شد. براساس نتایج به دست آمده مخلوط پست بیوتیک (لاکتوباسیلوس پلانتاروم، لاکتوباسیلوس پاراکازئی و لاکتوباسیلوس برویس) اثر بهبوددهندگی بر آسیب های القایی در بافت کبد موش های صحرائی آلوده به باکتری را نشان داد. بنابراین احتمالاً بتواند به عنوان یک راهبرد حفاظتی و درمانی استفاده شود.

**کلید واژه ها:** پست بیوتیک، کبد، سالمونلا تیفی موریوم، موش صحرائی

\* zkeshtmand2001@gmail.com

## مقدمه

پدیده نکروز کبدی که به نوعی تغییر در نفوذپذیری غشاء سلول می‌انجامد باعث نشت ترکیبات درون سلولی به مایع برون سلولی می‌شود و در نتیجه آنزیم‌های سیتوپلاسمی محلول مانند ALT, AST به راحتی از سلول خارج می‌شوند و به عنوان شاخص‌های تشخیصی معمول برای افزایش نفوذپذیری سلول‌های کبدی به شمار می‌روند. فعالیت سرمی آنزیم‌های نشستی در خلال چند ساعت بعد از آسیب کبدی افزایش می‌یابد (۶).

در سال‌های اخیر باکتری‌ها به درمان‌های آنتی بیوتیکی بسیار مقاوم شده‌اند. از سویی مصرف بی‌رویه آنتی بیوتیک‌ها تعادل میکروبیوم روده‌ای را برهم زده که تحت عنوان دیس بیوزیس از آن یاد می‌کنند که احتلال در توازن میکروبیوتای روده بوده و موجب تسلط میکروب‌های بیمارزا در روده می‌شود (۷).

برای غلبه بر عدم تعادل میکروبیوتای روده‌ای استفاده از ترکیبات طبیعی مانند پروبیوتیک، سین بیوتیک و پست بیوتیک نقش کمک کننده‌ای دارد، از این رو امروزه پژوهشگران با توجه به عوارض جانبی مصرف طولانی مدت آنتی بیوتیک‌ها و از سویی مکانیسم عملکرد برخی از میکروارگانیسم و متابولیت‌های آنها به دنبال شناسایی و معرفی ترکیبات مفید در ارتقا سلامت با نقش پیشگیری و درمان هستند (۸،۹).

بخش عمده‌ای از اثرات تعدیل کنندگی سیستم ایمنی توسط پروبیوتیک‌ها مربوط به ترکیبات پست بیوتیک مشتق شده از آنها است. در محیط روده، پست بیوتیک‌های مشتق شده از باکتری‌های اسید لاکتیک با سلول‌های اپی‌تلیال و سیستم ایمنی ارتباط برقرار کرده و موجب تحریک و فعال سازی ایمنی ذاتی و متعاقباً راه اندازی پاسخ دفاعی آن در میزبان می‌شوند. در واقع این ترکیبات، یکی از آن مفاهیم و اصطلاحاتی است که مفهوم بی‌نیازی از زنده مانی باکتری-های پروبیوتیک را توضیح می‌دهد، طبق شواهد حاصل از مطالعات بالینی، همواره یک ارتباط مستقیم و منسجم بین میکروبیوتای مفید روده (پروبیوتیک‌ها)، عملکرد بهینه سیستم

در میان باکتری‌های منتقل شده از طریق غذا، سالمونلا از اهمیت ویژه‌ای برخوردار است که طیف وسیعی از بیماری‌ها از ورم معده‌ی خفیف خود محدود شونده تا تب حصبه سیستمیک کشنده را باعث می‌شود (۱). آلودگی‌های انسانی معمولاً از طریق مصرف غذاهای خام مانند گوشت، تخم مرغ و غذاهای روزانه حاصل می‌شود. بنابراین منبع اصلی تمامی این بیماری‌ها در انسان، ناشی از آلودگی مواد غذایی و حیوانی است (۲). این باکتری از مهم ترین عوامل بیماری‌زای روده‌ای در حیوانات و انسان‌ها محسوب می‌شوند که از طریق آب و غذای آلوده انتقال می‌یابند و به عنوان یکی از مهم ترین مشکلات بهداشتی در سراسر دنیا مطرح هستند (۳). باکتری سالمونلا با عبور از معده به روده، به دیواره متصل و با کمک برخی پروتئین‌های ویژه روده‌ای بعد از نفوذ به روده، وارد طحال و کبد شده و در آن جا تکثیر می‌یابد (۴).

سالمونلاها از طریق جریان خون به کبد منتقل می‌شود و در کیسه صفرا کلونیزه و همچنین با ایجاد سپتی‌سمی خصوصاً در حیوانات جوان تر به ارگان‌های مختلف منجمله کبد راه یافته و ضایعاتی نیز تولید می‌نماید. اگر چه این ضایعات پاتوگنومونیک نیستند ولی به هر حال در عفونت سالمونلایی در کبد دیده می‌شوند که عبارتند از نکروزهای کانونی کوچک که در حقیقت همان ندول‌های پاراتیفوییدی‌اند. به دنبال آن تجمع سلول‌های رتیکولاندوتلیال که شامل هیستوسیت‌ها و ماکروفاژها می‌باشد که در ارتباط با نکروز کبدی و یا مستقل از نکروز کبدی است رخ می‌دهد. سلول‌های کوپفر کبدی کاملاً برجسته و مشخص شده و سینوزیدهای کبدی تعداد زیادی لوکوسیت را در بر می‌گیرند. به علاوه هپاتیت حاد و التهاب کیسه صفرا از عوارض دیگر باکتری هستند (۵).

ایمنی و برقراری وضعیت هومئوستازیس در میزبان وجود دارد (۱۰).

پست بیوتیک ها با توجه به ساختار شیمیایی مشخص، غیرسمی و ایمن بودن، ماندگاری و اینکه حاوی مولکول های مختلف دخیل در سیگنالینگ هستند، دارای فعالیت های زیستی ضد التهابی، تعدیل سیستم ایمنی، پیشگیری از چاقی، تعدیل فشارخون، کاهش کلسترول سرم، متوقف ساختن تکثیر سلولی، آنتی اکسیدانی و ضد سرطانی بوده و نقش اساسی و بالینی پروبیوتیک ها را ایفا می کند (۱۱).

در نتیجه با وجود اثربخش بودن پروبیوتیک ها، پست بیوتیک های حاصل از آن ها با کاهش خطر ابتلا به باکتری، ایجاد عفونت و یا افزایش پاسخ التهابی که برای برخی از مصرف کنندگان با سیستم ایمنی نامتعادل یا ضعیف نشان داده شده و می توانند در قالب سیستم دارویی یا غذاهای فراسودمند برای اهداف پیشگیری و درمانی مورد استفاده قرار بگیرند (۱۲). توانایی پست بیوتیک ها در حفظ سلامتی میزبان در برابر عوامل بیماری زا می تواند از طریق مهار چسبندگی و کلونیزاسیون، پیشگیری از تهاجم به سایر بافت ها، مهار تشکیل بیوفلم و همچنین بهبود عملکرد سیستم ایمنی در ایجاد پاسخ های مناسب ایجاد گردد (۱۳).

نظر به اهمیت پست بیوتیک ها به عنوان کاهش دهنده التهاب و تقویت کننده سیستم ایمنی، تاکنون مطالعه ای در ارتباط با بررسی تاثیر مخلوط پست بیوتیک لاکتوباسیلوس پلانتاروم، لاکتوباسیلوس پاراکازنی و لاکتوباسیلوس برویس) بر بافت کبد موش های صحرایی نر آلوده به سالمونلا تیفی موریوم صورت نگرفته، لذا هدف از طراحی تحقیق حاضر، بررسی مخلوط پست بیوتیک (لاکتوباسیلوس پلانتاروم، لاکتوباسیلوس پاراکازنی و لاکتوباسیلوس برویس) بر بافت

کبد موش های صحرایی نر تحت مواجهه با سالمونلا تیفی موریوم است.

## روش ها

در این تحقیق ۲۱ موش صحرایی نر نژاد ویستار با محدوده وزنی ۲۰۰ تا ۲۵۰ گرم از انستیتو پاستور ایران تهیه و به مدت یک هفته پیش از شروع آزمایشات، به منظور سازش با محیط آزمایشگاه به حیوان خانهی دانشکدهی علوم پایهی دانشگاه آزاد اسلامی واحد تهران مرکزی منتقل شدند. نگهداری از حیوانات در شرایط استاندارد، دورهی ۱۲ ساعت روشنایی و ۱۲ ساعت تاریکی (سیکل طبیعی) در دمای ۲۳±۲ سانتی گراد، درون قفس های پلکسی گلاس مخصوص با دسترسی کافی به آب و غذای مناسب، صورت گرفت. تمامی آزمایش ها، منطبق با دستورالعمل مراقبت و استفاده از حیوانات آزمایشگاهی انجام و در کلیه روش ها اصول اخلاقی (شناسه اخلاق IR.IAU.CTB.REC.1402.042) مورد تأیید دانشکدهی علوم پایه دانشگاه آزاد اسلامی واحد تهران مرکزی رعایت شد.

## تهیه مخلوط پست بیوتیک

مخلوط پست بیوتیک شامل متابولیت باکتری های (لاکتوباسیلوس پلانتاروم<sup>۱</sup>، لاکتوباسیلوس پاراکازنی<sup>۲</sup> و لاکتوباسیلوس برویس<sup>۳</sup>) به صورت پودری با  $10^{10}$  log از شرکت تک ژن زیست تهیه شد.

## تهیه سالمونلا تیفی موریوم

جهت آلوده نمودن موش های صحرایی، باکتری سالمونلا تیفی موریوم با کد ATCC 14028 تهیه شد.

## روش کشت باکتری

سوش سالمونلا تیفی موریوم در محیط کشت مک کانکی آگار (MacConkey agar) کشت داده شد و پس از ۲۴ ساعت انتقال به انکوباتور با دمای ۳۷ درجه سانتیگراد کلونی ها باکتریایی از نظر میکروسکوپی و ماکروسکوپی و

<sup>3</sup> *Lactobacillus brevis*

<sup>1</sup> *Lactobacillus plantarum*

<sup>2</sup> *Lactobacillus paracasei*

### ملاحظات اخلاقی:

پروپوزال این مطالعه، توسط کمیته اخلاق دانشگاه تهران - مرکزی مورد تایید قرار گرفته است (کد اخلاق (IR.IAU.CTB.REC.1400.042).

### یافته‌ها

نتایج حاصل از بررسی بافت کبد در گروه‌های مختلف آزمایش در جدول یک و شکل ۳ تا ۱ نشان داده شده است. در گروه کنترل همانطور که در شکل ۱ مشاهده می‌گردد بافت دارای مختصات منظم بوده و تغییر خاصی در آن وجود ندارد. سلول‌های کبدی یا هپاتوسیت‌ها دارای سیتوپلاسم اسیدوفیل و یکنواخت همراه با هسته گرد و یوکوروماتین دیده می‌شوند. فضای بین ستون‌های کبدی که فضای سینوزوئیدی نامیده می‌شود در تمامی نواحی به طور یکنواخت و با یک گستردگی دیده می‌شود و این فضا فاقد هرگونه ترشح خاصی می‌باشد. در این فضا ماکروفاژهای کبدی که سلول کوپفر نامیده می‌شوند و جز سیستم فاگوسیتیک تک هسته‌ای به حساب می‌آیند به تعداد و شکل مناسب پراکنده شده‌اند. همچنین مشخص می‌باشد و ورید مرکز لوبولی نیز دارای آندوتلیوم و محدوده مشخص است.

در نمونه‌های آلوده به باکتری سالمونلا تیفی موربوم حالت طبیعی بافت از بین رفته است، وریدهای مرکز لوبولی گسترده و یا بسیار کوچک شده به نظر می‌رسند و از لحاظ اندازه با یکدیگر همخوانی ندارند. فضای سینوزوئیدی اندازه مناسبی نداشته و در این فضا تجمعات خونی و غیر خونی دیده می‌شود، هپاتوسیت‌ها دارای سیتوپلاسم کمرنگ بوده و حفرات واکوئولی کاملاً در آنها مشهود است. تعداد سلول‌های کوپفر نیز بیشتر از حالت معمول است و بر تعداد سلول‌های التهابی نیز افزوده شده است (شکل ۲).

در نمونه‌های بافت شناسی گروه آلوده تیمار شده با مخلوط پست بیوتیک یکپارچگی و انسجام وجود دارد ولی وریدهای مرکز لوبولی متسع و غیر هم اندازه هستند. فضاهای سینوزوئیدی تغییرات و اتساع اندک همراه با تجمعات خونی

بیوشیمیایی بررسی شدند. جهت انجام آزمایش‌های تاییدی سالمونلا از گالری ایمویک (IMVIC) استفاده شد (۱۴).

### روش آزمایش:

موش‌ها در سه گروه ۷ تایی تقسیم‌بندی شدند:

موش‌ها در سه گروه هفت تایی تقسیم شدند:

(۱) گروه کنترل، با آب و غذای پلیت شده تغذیه شدند.

(۲) گروه آلوده به باکتری سالمونلا تیفی موربوم (cfu/ml) (۱۰<sup>۸</sup>)، (۱۵).

(۳) گروه آلوده، که مخلوط پست بیوتیک (cfu/ml) (۱۰<sup>۹</sup>) را دریافت کردند (۱۶).

آلوده کرده موش‌ها به باکتری به روش گاوژ انجام شد. برای تهیه غلظت پست بیوتیک، یک گرم پست بیوتیک در نه سی‌سی آب مقطر حل گردید و به مدت سی و پنج روز در یک ساعت مشخص (هشت صبح) به هر موش از این محلول، یک سی‌سی گاوژ شد، (۱۷). همچنین آلوده کرده موش‌ها به باکتری نیز به روش گاوژ انجام شد (۱۵). جهت فراهم کردن شرایط مشابه هر سه گروه، به گروه اول و دوم نیز مقداری آب به صورت روزانه به روش گاوژ داده شد.

عد از ۳۵ روز، موش‌ها با کتامین زایلازین بیهوش و بعد از تشریح، بافت کبد جدا شده و در سرم فیزیولوژی شستشو داده شد. جهت مطالعات آسیب‌شناسی کبد در داخل فرمالین بافر ۱۰ درصد قرارداداده شد. بعد از تثبیت بافت، مراحل مختلف آماده سازی (آبگیری، پاکسازی، نفوذ در بافت، درجانشانی و تهیه بلوک) انجام شد، جهت بررسی بافت و تهیه لام‌ها، برش‌هایی با ضخامت ۵ میکرون تهیه و مقاطع هیستوپاتولوژیک با رنگ -آمیزی هماتوکسیلین-ئوزین تهیه گردید (۱۷).

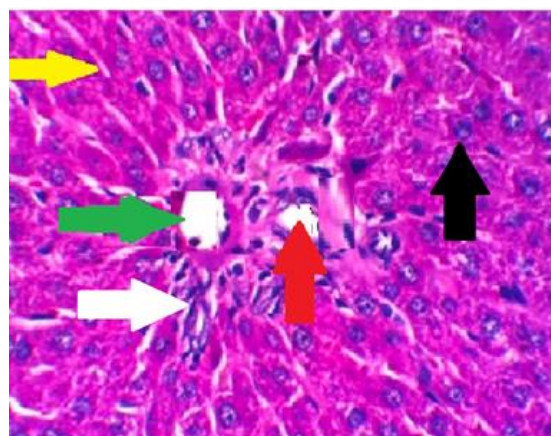
جهت بررسی و مشاهده لام‌ها از میکروسکوپ نوری ژاپنی الیمپوس استفاده شد و نمونه‌ها به صورت کیفی و براساس شدت آسیب مورد بررسی قرار گرفت. تغییرات پارامترهای مورد بررسی در بافت کبد نمره دهی شد. برای حالت بدون آسیب علامت -، آسیب خفیف +، آسیب متوسط ++، آسیب شدید +++ در نظر گرفته شد.

هپاتوسیت ها نیز اغلب درجات کمتری از تغییرات  
واکوئولی همراه با اندازه متفاوت را در مقایسه با گروه  
دریافت کننده باکتری سالمونلا تیفی موریوم نشان می-  
دهند(شکل ۳).

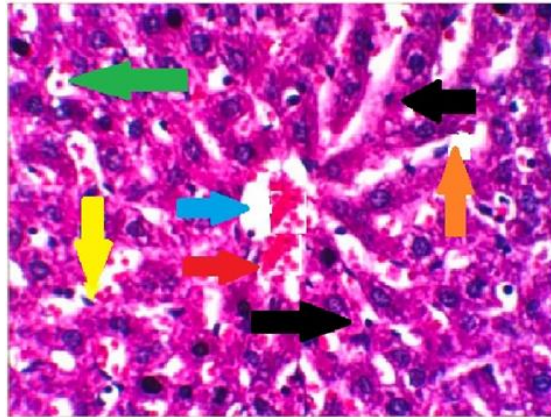
حداقلی دارند. هپاتوسیت ها نکروز را نشان می دهند. فضای  
سینوزوئیدی در مقایسه با گروه آلوده اتساع شدید ندارد و  
میزان پرخونی در آن کاهش یافته ولی التهاب نیز کاهش  
یافته است. هپاتوسیت ها اغلب مشخصات طبیعی دارند و  
ستون های بی منظم و نا پیوسته ای نیز کمتر مشاهده می شود

جدول ۱- مقایسه درجه آسیب در سلول های بافت کبدی در گروه های مختلف آزمایش. بدون آسیب -، آسیب خفیف +، آسیب متوسط ++،  
آسیب شدید +++

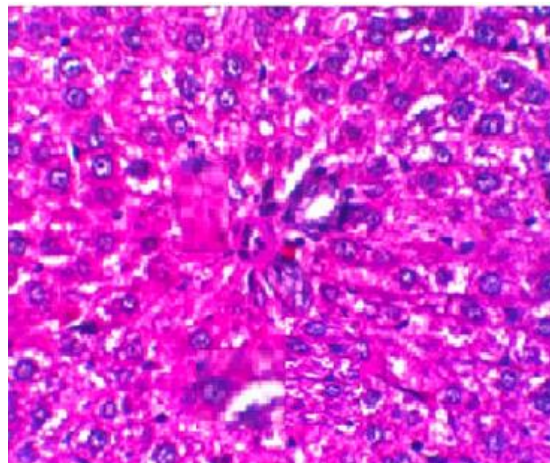
پارامترها	گروه کنترل	گروه آلوده به باکتری سالمونلا تیفی ( $10^8$ cfu/ml)	گروه آلوده + مخلوط پست بیوتیک ( $10^9$ cfu/ml)
تغییرات مورفولوژیک	-	+++	+
سلول واکویله شده	-	+++	+
سلول های التهابی	-	+++	+
سلول نکروزی	-	+++	+
نظم سلولی	-	+++	+
طناب سلولی	-	+++	+
اتساع وریدها	-	+++	+
سلول های تک هسته ای	-	+++	+
وریدهای پر خون	-	+++	+
سلول های هیدروپاتی	-	+++	+



شکل ۱. بافت کبد در گروه کنترل با بزرگنمایی ۴۰۰ و رنگ آمیزی هماتوکسیلین ائوزین. هپاتوسیت (پیکان مشکی) در ردیف های  
شکل معمولی ظاهر می شود. سینوس های کبدی (پیکان زرد رنگ)، مجرای پورتال طبیعی کبد (پیکان قرمز) با ورید باب طبیعی (پیکان سفید) و مجرای صفراوی (پیکان سبز رنگ) از هم جدا شده اند.



شکل ۲. بافت کبد در گروه آلوده به باکتری *سالمونلا تیفی* موریوم. (بزرگنمایی ۴۰۰ و رنگ آمیزی هماتوکسیلین - ائوزین). دژنراسیون و هپاتوسیت نکروزه (پیکان سیاه) در اطراف وریدهای مرکزی متراکم (پیکان آبی) و تجمع سلولهای التهابی (پیکان زرد) و سینوس های متورم (پیکان نارنجی)، واکوئله شدن (پیکان سبز رنگ)، نکروز انعقادی خفیف برخی از سلولهای کبدی (پیکان قرمز).



شکل ۳. بافت کبد در گروه تیمار شده با مخلوط پست بیوتیک (بزرگنمایی ۴۰۰ و رنگ آمیزی هماتوکسیلین - ائوزین). صحرایی نر آلوده به باکتری *سالمونلا تیفی* موریوم بررسی شد.

## بحث

در سالهای اخیر مطالعات متعددی روی جنبه‌های مختلف درمانی پروبیوتیک‌ها و محصولات متابولیک آنها یعنی پست بیوتیک‌ها انجام شده است. استفاده از منابع طبیعی جهت بهبود و تخفیف آسیب‌های مختلف آلودگی با باکتری‌ها، داروهای شیمیایی به موضوع مورد علاقه بسیاری از پژوهشگران تبدیل شده است (۱۸). در این مطالعه تأثیر مخلوط پست بیوتیک بر آسیب‌های بافت کبد موش‌های

تحقیقات نشان داده است که، در عفونت‌های باکتریایی بافت‌های بدن دچار استرس اکسیداتیو شده و سیستم‌های تدافعی آنزیماتیک و غیر آنزیماتیک به دام اندازنده رادیکال آزاد دچار تضعیف و در سلول‌ها میزبان اکسیداسیون لیپیدی افزایش می‌یابد (۱۹). ایجاد و تجمع بیش از حد گونه‌های اکسیژن آزاد (ROS) مانند پراکسید هیدروژن، رادیکال‌های هیدروکسیل و رادیکال‌های آنیون سوپراکسید یا کاهش اثر بخشی سیستم آنتی‌اکسیدانی ممکن است DNA، لیپیدها و پروتئین‌ها را تخریب کرده و منجر به تخریب بافت و بعداً

پلانتاروم، عفونت سالمونلا را با مهار بیماری زایی باکتری ها و تعدیل اتوفاژی و التهاب NLRP3 در موش ها به طور قابل توجهی کاهش می دهند (۲۶).

در مطالعه میرو<sup>۲</sup> و همکاران در سال ۲۰۲۳ در مدل بروزی پست بیوتیک های مشتق شده از لاکتوباسیلوس پلانتارم در مجاورت با سلول های اپی تلیال قرار گرفته و به طور موثری توانایی چسبندگی و تهاجمی سالمونلا را کاهش داده بودند (۲۷).

دفاع آنزیمی توسط آنزیم های آنتی اکسیدان برای محافظت از باکتری ها در برابر استرس اکسیداتیو بسیار مهم است. وجود فعالیت آنتی اکسیدانی باکتری های اسید لاکتیک می تواند به دلیل تولید آگزوپلی ساکاریدها، اسید لیپوتیکوئیک و پروتئین های سطح سلولی باشد (۲۸).

در شرایط عادی، سلول ها توسط آنتی اکسیدان ها و آنزیم های درون سلولی مانند سوپراکسید دیسموتاز (SOD)، گلوکاتایون پراکسیداز (GPX) و کاتالاز (CAT) محافظت می شوند که با حذف پراکسیدها و سوپراکسیدها از تشکیل ترکیبات واکنش پذیرتر جلوگیری می کند (۲۹). نتایج تحقیقات نشان داده است که پست بیوتیک ها با توجه به پتانسیل آنتی اکسیدانی، فعالیت آنتی اکسیدانی بالایی را از خود نشان می دهند (۳۰).

در محیط روده، پست بیوتیک های مشتق شده از باکتری های اسید لاکتیک با سلول های اپی تلیال و سیستم ایمنی ارتباط برقرار کرده و موجب تحریک و فعال سازی ایمنی ذاتی و متعاقباً راه اندازی پاسخ دفاعی در میزبان می شوند (۳۱).

پست بیوتیک ها غنی از اسیدهای آلی مانند اسید لاکتیک و اسید استیک هستند، اسیدها به دلیل وجود گروه های هیدروکسیل که فعالیت مهار رادیکال های آزاد را افزایش می دهند، اهداکنندگان بزرگ الکترون هستند، برخی از این متابولیت های محلول (پست بیوتیک ها) پس از مواجهه با

نارسایی اندام ها شده که بر همین اساس آسیب های متعدد در اندام های مختلف بدن از جمله کبد و کلیه ایجاد می شود (۲۱، ۲۰)، که یک عامل خطر ساز سلامت در حال ظهور است و در بسیاری از بیماری های انسان و حیوانات نقش دارد (۲۲).

تحقیقات نشان داده است که، تولید گونه های اکسیژن واکنشی و صدمات اکسیداتیو با تخریب کبدی القاشده توسط باکتری ارتباط دارد. سالمونلا تیفی موریوم باعث کاهش محتوی گلوکاتایون در هیاتوسیت های جدا شده می گردد. صدمه کبدی ایجاد شده توسط این باکتری شامل مرگ سلولی و نکروز می باشد. محققین عواملی هم چون افزایش تولید گونه های اکسیژن واکنش پذیر و به دنبال آن استرس اکسیداتیو ناشی از تولید ROS را در القا اثرات سمی عفونت باکتری در بافت های مختلف را دخیل می دانند (۲۲، ۲۳).

مطالعات نشان داده است که تغییر در تعداد و اندازه هسته های هیاتوسیت می تواند به دلیل افزایش عفونت و افزایش فعالیت های متابولیکی هسته با منشأ پاتولوژیکی باشد. همچنین، تجمع باکتری در کبد سبب نکروز در هیاتوسیت ها شده که منجر به کاهش انتقال خون و مواد غذایی در کبد می شود (۲۳، ۲۴).

در این تحقیق نتایج حاصل از بررسی بافت کبد نشان داد که در گروه تیمار شده با مخلوط پست بیوتیک، بهبودی نسبی در آسیب های ایجاد شده در بافت کبد مشاهده شد.

حسینی و همکاران (۲۰۲۳) با بررسی اثر مخلوط پروبیوتیک بر بافت کبد موش های آلوده به باکتری اشیرشیاکلی گزارش دادند که عفونت باکتریایی سبب القا تغییرات بافتی بصورت سست شدن بافت کبدی، تغییر شکل هسته و واکوتلیزه شدن سیتوپلاسم سلول کبدی مشاهده می شود (۲۵).

گوانت<sup>۱</sup> و همکاران در سال ۲۰۲۴ گزارش داده اند که پست بیوتیک های مشتق شده از لاکتی پلانتی باسیلوس

<sup>1</sup> Guant  
<sup>2</sup> Hu

کننده استرس اکسیداتیو، پراکسیداسیون لیپید و تغییرات مولکولی هستند و همچنین با سرکوب روند التهاب بافتی در کبد، اثر حفاظت کنندگی خود در کبد را اعمال می‌کند. این ترکیبات، با کاهش خطر ابتلا به باکتری، ایجاد عفونت و یا افزایش پاسخ التهابی که برای برخی از مصرف‌کنندگان با سیستم ایمنی نامتعادل یا ضعیف نشان داده شده عمل می‌کنند، از این رو به عنوان نسل جدید پروبیوتیک‌ها و جایگزین ایمن برای آن‌ها شناخته می‌شوند و می‌توانند در قالب سیستم دارویی یا غذاهای فراسودمند برای اهداف پیشگیری و درمانی مورد استفاده قرار بگیرند. با توجه به نتایج پژوهش‌ها احتمالاً بتوان پست بیوتیک‌ها را به عنوان راهبرد نوین در طیف وسیعی از محصولات دارویی جهت اهداف پیشگیری یا بهبود روش‌های درمانی به کار گرفت.

#### تشکر و قدردانی:

نویسندگان این مقاله از همکاران مجتمع آزمایشگاهی دانشگاه آزاد اسلامی واحد تهران مرکزی و شرکت تک ژن کمال تشکر را دارند.

روش‌های غیرفعال‌سازی فیزیکی و شیمیایی، تجزیه شده و در محیط روده میزبان آزاد می‌شوند و با توجه به ساختار شیمیایی منحصر به فرد خود با سلول‌های اپیتلیال و سیستم ایمنی میزبان وارد واکنش شده و موجب ایجاد اثرات فیزیولوژیک خاص با اصلاح فرآیندهای سلولی و مسیرهای متابولیکی در میزبان می‌شوند (۳۲). بنابراین احتمالاً پست-بیوتیک‌های مشتق شده از باکتری‌های اسیدلاکتیک و بیفیدوباکتریوم را می‌توان به عنوان عامل ضد میکروبی ایمن که موجب فعال‌سازی ایمنی ذاتی و متعاقباً راه اندازی پاسخ دفاعی آنی در میزبان می‌شوند (۳۳) در طیف وسیعی از محصولات دارویی جهت اهداف پیشگیری یا بهبود روش‌های درمانی معرفی کرد.

#### نتیجه‌گیری

نتایج این پژوهش نشان داد که احتمالاً درمان با مخلوط پست بیوتیک (لاکتوباسیلوس پلانٹاروم، لاکتوباسیلوس پاراکازئی و لاکتوباسیلوس برویس) دارای اثرات محافظتی بر آسیب‌های کبدی القا شده توسط باکتری سالمونلا تیفی موریوم می‌باشد. پست بیوتیک‌ها احتمالاً با مهار برهم‌کنش‌های شیمیایی رادیکال‌های آزاد ناشی از عفونت که آغاز

## منابع

1. Azimi T, Nasrollahian S, Sabour S, Hadi N, Azimi L, Fallah F, Pourmand MR. Detection of *Yersinia enterocolitica*, *Shigella* spp. and *Salmonella* spp. in *Rattus norvegicus* captured from Tehran, Iran. *Future Microbiology*. 2024;19(5):377-384.
2. Mohammed DJ, Al-Ubaidi SI. Determining the Levels of Few Inflammatory Cytokines in Lab Animals Exposed to Various Concentrations of *Salmonella typhi* Lipopolysaccharides. *Central Asian Journal of Theoretical and Applied Science*. 2024;5(4):349-355.
3. Ngamga FH, Fowa AB, Teboukeu GB, Mouokeu RS, Womeni HM. Effectiveness of boiled *Chrysichthys nigrodigitatus* against rats-induced *Salmonella Typhi* infection. *Clinical Nutrition Open Science*. 2021;37:25-34.
4. Iftikhar K, Siddique F, Ameer K, Arshad M, Kharal S, Mohamed Ahmed IA, Khalid S. In vivo anti-*Salmonella* properties of aqueous extract of prickly pear (*Opuntia ficus indica*) cladode, hepatological and toxicological evaluation. *Food Science & Nutrition*. 2024;12(7):4761-4771.
5. Rasheed KN, Ibrahim YW, Atiyea QM. Histological and Physiological Evaluation of *Salmonella* Spp. Pathogenicity Experimentally Dosed in Male Albino Mice. *South Asian Res J Bio Appl Biosci*. 2024;6(4):120-131.
6. Mazkour S, Shekarforoush SS, Basiri S, Namazi F, Zarei-Kordshouli F. Protective effects of oral administration of mixed probiotic spores of *Bacillus subtilis* and *Bacillus coagulans* on gut microbiota changes and intestinal and liver damage of rats infected with *Salmonella Typhimurium*. *Journal of Food Safety*. 2022;42(4):e12981.
7. Zhao Q, Fan P, Gu Q, Mo X, Tan X, Zhou X, Yang F, Zhou X, Li Q. Early-life antibiotic exposure leads to gut microbial dysbiosis associated with neurodevelopment and neuroregeneration. *bioRxiv*. 2024;11:1477882.
8. Davarzani S, Sanjabi MR, Mojgani N, Mirdamadi S, Soltani M. Investigating the Antibacterial, Antioxidant, and Cholesterol-lowering Properties of Yogurt Fortified with Postbiotic of *Lactobacillus acidophilus* and *Lactiplantibacillus plantarum* in the Wistar Rat Model. *Journal of Food Protection*. 2024 1;87(12):100408.
9. Rezaie N, Aghamohammad S, Haj Agha Gholizadeh Khiavi E, Khatami S, Sohrabi A, Rohani M. The comparative anti-oxidant and anti-inflammatory efficacy of postbiotics and probiotics through Nrf-2 and NF-kB pathways in DSS-induced colitis model. *Scientific Reports*. 2024 21;14(1):11560.
10. Kango N, Nath S. Prebiotics, Probiotics and Postbiotics: The Changing Paradigm of Functional Foods. *Journal of Dietary Supplements*. 2024 1:1-27.
11. Izuddin WI, Humam AM, Loh TC, Foo HL, Samsudin AA. Dietary Postbiotic *Lactobacillus plantarum* Improves Serum and Ruminal Antioxidant Activity and Upregulates Hepatic Antioxidant Enzymes and Ruminal Barrier Function in Post-Weaning Lambs. *Antioxidants*. 2020; 9(3):250.
12. Morales-Ferré C, Azagra-Boronat I, Massot-Cladera M, Tims S, Knipping K, Garssen J, Knol J, Franch À, Castell M, Rodríguez-Lagunas MJ, Pérez-Cano FJ. Effects of a postbiotic and prebiotic mixture on suckling rats' microbiota and immunity. *Nutrients*. 2021 27;13(9):2975.
13. Feng C, Peng C, Zhang W, Zhang T, He Q, Kwok LY, Zhang H. Postbiotic Administration Ameliorates Colitis and Inflammation in Rats Possibly through Gut Microbiota Modulation. *Journal of Agricultural and Food Chemistry*. 2024;72(16):9054-9066.
14. Rad L, Keshtmand Z, Mirnurollahi SM. Effect of Probiotic Mixture on the Gut-Brain Axis and Immune Response in Male Wistar Rats Infected with *Salmonella typhimurium*. *Journal of Veterinary Research*. 2024; 79(4): 249-263.
15. Won G, Lee JH. *Salmonella Typhimurium*, the major causative agent of foodborne illness inactivated by a phage lysis system provides effective protection against lethal challenge by induction of robust cell-mediated immune responses and activation of dendritic cells. *Veterinary Research*. 2017;48(1):66.

16. Dashtbanei S, Keshtmand Z. A Mixture of Multi-Strain Probiotics (*Lactobacillus Rhamnosus*, *Lactobacillus Helveticus*, and *Lactobacillus Casei*) had Anti-Inflammatory, Anti-Apoptotic, and Anti-Oxidative Effects in Oxidative Injuries Induced By Cadmium in Small Intestine and Lung. *Probiotics Antimicrob Proteins*. 2023 ;15(2):226-238.
17. Kohan A., Keshtmand Z. Ameliorating effects of *Lactobacillus* probiotics on cadmium-induced hepatotoxicity, inflammation, and oxidative stress in Wistar rats. *Comparative Clinical Pathology*. 2024; 33: 653–664.
18. Rezaie N, Aghamohammad S, Khiavi EH, Khatami S, Sohrabi A, Rohani M. The preventive effects of native probiotic and postbiotic on inflammation and oxidative stress in DSS-induced colitis with normal diet: Which of these agents may offer greater advantages?. *Heliyon*. 2024;10(17):e37279.
19. Lu Y, Guo X, Xu F, Wang F, Wu H, Bai Y, Li W, Zhang G, Yuan J, Pang Q. Protective effects of puerarin on liver tissue in *Salmonella*-infected chicks: a proteomic analysis. *Poultry Science*. 2024;103(1):103281.
20. Liu J, Gu Z, Zhang H, Zhao J, Chen W. Preventive effects of *Lactobacillus plantarum* ST-III against *Salmonella* infection. *Lwt*. 2019;105:200-205.
21. Junaid M, Lu H, Li Y, Liu Y, Din AU, Qi Z, Xiong Y, Yan J. Novel Synergistic Probiotic Intervention: Transcriptomic and Metabolomic Analysis Reveals Ameliorative Effects on Immunity, Gut Barrier, and Metabolism of Mice during *Salmonella typhimurium* Infection. *Genes*. 2024;15(4):435.
22. Shen Y, Xiao Y, Zhang S, Wu S, Gao L, Shi S. Fe<sub>3</sub>O<sub>4</sub> nanoparticles attenuated *Salmonella* infection in chicken liver through reactive oxygen and autophagy via PI3K/Akt/mTOR signaling. *Frontiers in Physiology*. 2020;10:1580.
23. Okafor SC, Ihedioha JI, Ezema WS, Onyema I, Ezema AS, Chah KF. Evaluation of the effects of experimental *Salmonella gallinarum* infection on the haematology and oxidative stress markers in young pullets. *Animal Research International*. 2024;21(1):5378-5388.
24. Margolis A, Liu L, Porwollik S, Till JK, Chu W, McClelland M, Vázquez-Torres A. Arginine metabolism powers *Salmonella* resistance to oxidative stress. *Infection and Immunity*. 2023;91(6):e00120-23.
25. Hosseini S, Keshtmand Z, Mirnurollahi S M. Investigating the effect of probiotics mixture (*Lactobacillus casei*, *Lactobacillus rhamnosus* and *Lactobacillus helveticus*) on small intestine tissue infected with *Escherichia coli* bacteria in male rats. *Journal of Applied Microbiology in Food Industry*. 2023; 9(2):79-87.
24. Lam HY, Wu WJ, Liang TR, Li HC, Chang KC, Peng SY. *Salmonella typhimurium* exacerbates injuries but resolves fibrosis in liver and spleen during *Schistosoma mansoni* infection. *Journal of Microbiology, Immunology and Infection*. 2023;56(3):477-489.
26. Guan L, Hu A, Ma S, Liu J, Yao X, Ye T, Han M, Yang C, Zhang R, Xiao X, Wu Y. *Lactiplantibacillus plantarum* postbiotic protects against *Salmonella* infection in broilers via modulating NLRP3 inflammasome and gut microbiota. *Poultry Science*. 2024;103(4):103483.
27. Hu A, Huang W, Shu X, Ma S, Yang C, Zhang R, Xiao X, Wu Y. *Lactiplantibacillus plantarum* postbiotics suppress *Salmonella* Infection via modulating bacterial pathogenicity, autophagy and inflammasome in mice. *Animals*. 2023;13(20):3215.
28. De LeBlanc AD, Castillo NA, Perdigon G. Anti-infective mechanisms induced by a probiotic *Lactobacillus* strain against *Salmonella enterica* serovar Typhimurium infection. *International Journal of Food Microbiology*. 2010;138(3):223-231.
- Lin X, Xia Y, Wang G, Yang Y, Xiong Z, Lv F, Zhou W, Ai L. Lactic acid bacteria with antioxidant activities alleviating oxidized oil induced hepatic injury in mice. *Frontiers in microbiology*. 2018;9:2684
29. Tang W, Li C, He Z, Pan F, Pan S, Wang Y. Probiotic properties and cellular antioxidant activity of *Lactobacillus plantarum* MA2 isolated from Tibetan kefir grains. *Probiotics and antimicrobial proteins*. 2018;10:523-533.
30. Hosseinzadeh N, Asqardokht-Aliabadi A, Sarabi-Aghdam V, Hashemi N, Dogahi PR, Sarraf-Ov N, Homayouni-Rad A. Antioxidant Properties of Postbiotics: An Overview on the Analysis and Evaluation Methods. *Probiotics and Antimicrobial Proteins*. 2024 12:1-9.
31. Liu X, Ma Y, Guan K, Liu R, Mao K, Xu X, Li Q, Wang R. Intestinal barrier, immunity and gut

microbiota-based protective effects of *Lactococcus lactis* HF08 and its postbiotic derivative on aging and aging colitis mice. *Food Research International*. 2024;197:115164.

32. Liu X, Ma Y, Guan K, Liu R, Mao K, Xu X, Li Q, Wang R. Intestinal barrier, immunity and gut microbiota-based protective effects of *Lactococcus lactis* HF08 and its postbiotic derivative on aging and aging colitis mice. *Food Research International*. 2024;197:115164.

33. D'ambrosio S, Dabous A, Sadiq S, Casillo A, Schiraldi C, Cassese E, Bedini E, Corsaro MM, Cimini D. *Bifidobacterium animalis* subsp. *lactis* HN019 live probiotics and postbiotics: production strategies and bioactivity evaluation for potential therapeutic properties. *Frontiers in Bioengineering and Biotechnology*. 2024;12:1379574.